(Aus der Universitätskinderklinik Basel [Vorsteher: Prof. E. Freudenberg].)

# Das klinische Bild der interstitiellen plasmacellulären Pneumonie des Säuglings.

## Inaugural-Dissertation

zur Erlangung der Doktorwürde der Medizinischen Fakultät der Universität Basel

vorgelegt von

**Ernst Hug**

aus Salen-Reutenen (Thurgau)

1942

VERLAG VON S. KARGER IN BASEL

Von der Medizinischen Fakultät Basel genehmigt
auf Antrag von Prof. Freudenberg.

Tag der Promotion 30. Januar 1942.

R. UNIV.
BIBLIOTHEEK
LEIDEN

Sonderdruck aus «Annales Paediatrici», Vol. 159, No. 1.

Druck von Friedrich Reinhardt AG., Basel

# Das klinische Bild der interstitiellen plasmacellulären Pneumonie des Säuglings.

Im Verlaufe des letzten Jahres sind an der Kinderklinik der Universität Basel mehrere Fälle von plasmacellulärer interstitieller Pneumonie zur Beobachtung gekommen. Dieses Krankheitsbild wurde von *Raspe* und neuerdings von *Nitschke* eingehend beschrieben. Auch von pathologisch-anatomischer Seite *(Ammich, Benecke, Feyrter, Rößle, Roulet)* wurde auf diese nicht syphilitische, interstitielle, durch plasmacelluläre Infiltrationen des Interstitiums charakterisierte frühkindliche Lungenerkrankung aufmerksam gemacht. Insbesondere hat *Nitschke* an einem Material von 31 Fällen den Begriff dieser Pneumonie symptomatologisch abzugrenzen gesucht.

Die interstitielle plasmacelluläre Pneumonie ist eine Erkrankung von Frühgeburten, wenigstens in der Mehrzahl der Fälle. So fanden sich unter den 31 von *Nitschke* beschriebenen Fällen 29 Frühgeburten. *Ammich* glaubte daher annehmen zu können, daß die interstitielle Pneumonie *die* Reaktionsform der frühkindlichen Lunge auf einen Infekt der Lunge darstelle. Demgegenüber hat *Nitschke* unter Frühgeburtenpneumonien klassische Bronchopneumonien beobachtet; auch im Beobachtungsmaterial der hiesigen Klinik wurden im gleichen Zeitraum, in dem die interstitiellen Pneumonien auftraten, mehrere Fälle von Frühgeburtenbronchopneumonien gesehen, bei denen die Diagnose autoptisch bestätigt werden konnte. Schon aus diesen Gründen muß die plasmacelluläre interstitielle Pneumonie als Krankheitsbild sui generis abgetrennt werden.

Ueber die Aetiologie dieser eigenartigen Erkrankung sind schon verschiedene Theorien aufgestellt worden. So nimmt *Feyrter* eine isolierte Plasmocytose der Lunge an und lehnt somit jede primär entzündliche Genese ab. *Nitschke* und andere hingegen vertreten die Auffassung, daß es sich jedenfalls um einen Infektschaden handle, wenn auch die Frage nach dem Erreger bis jetzt unbeantwortet bleiben müsse.

Von den acht Fällen, deren Krankengeschichten im folgen-

den auszugsweise wiedergegeben werden, sind die vier ersten ad exitum gekommen. Ueber die Sektionsergebnisse hat *Roulet* ausführlich berichtet.

Kurz zusammengefaßt, besteht folgendes Bild: Bei der Sektion werden beide Lungen fest, gleichmäßig infiltriert gefunden. Der Luftgehalt ist herabgesetzt, regelmäßig besonders in den paravertebralen Abschnitten. In zwei Fällen fand sich subpleurales interstitielles Emphysem. Die Bronchien sind unverändert. Lymphknoten der Lungenwurzel werden vergrößert gefunden. An den übrigen Organen ist kein besonderer Befund zu erheben außer einer regelmäßig anzutreffenden Milzschwellung.

Mikroskopisch zeigen sich die Lungenalveolen von exsudatähnlichen körnigen Massen durchsetzt. Die Alveolarepithelien sind vielfach deutlich hoch. Die intraalveolären Septen sind stark verbreitert und von reichlich Rundzellen, vorwiegend Plasmazellen, dicht durchsetzt. Das «Exsudat» in den Alveolen besteht aus Schleim, verfetteten Massen und aus eiweißreicher Oedemflüssigkeit, daneben vielfach aus abgeschilferten Alveolarepithelien.

## I. Auszüge aus den Krankengeschichten.

(Die Fälle sind nach ihrem zeitlichen Eintritt in die Klinik geordnet.)

*Fall 1.* G. Lislotte.

Weibliche Frühgeburt von 1750 g Gewicht, geboren 24. 10. 1940, wird wegen schlechten Allgemeinzustandes ins Kinderspital eingeliefert. Das Kind entwickelt sich vorerst ohne nennenswerte Störung. Ernährung Frauenmilch. Leichte Anaemie kann mit gutem Erfolg behandelt werden.

9. 1. 1941. Das Kind hustet ziemlich viel. Gewichtszunahme ungestört.

13. 1. Lungenbefund: Keine Dämpfung nachweisbar. Einige wenige bronchitische Nebengeräusche.

21. 1. Hustet seltener. Kein sicherer Lungenbefund zu erheben.

25. 1. Schleimige Stühle, Abflachung der Gewichtskurve.

26. 1. Verschlechterung des Allgemeinzustandes. Dyspnoe. Anfälle von Atemnot. Erbrechen, dyspeptische Stühle. Lungenbefund: Feine mittelblasige Rhonchi in der linken Axilla.

29. 1. Meteorismus, Oedembildung, schwere Atemnot.

30. 1. Wenige Stunden nach einer Bluttransfusion Exitus letalis in schwerster Atemnot.

Die Sektion ergibt den typischen Befund einer interstitiellen plasmacellulären Pneumonie, wobei Lues ausgeschlossen werden kann. *(Levaditi* negativ.)

*Untersuchungen:* Rö. Thoraxaufnahmen: 13. 1. Keine sicheren Veränderungen feststellbar.

26. 1. Geringe streifig-fleckige Trübung beider Lungenfelder.

Blutbilder: 24. 10. 1940. Hb. 17,75 g, Er. 4 610 000, Leuko. 13 600. Reife Myelo. 0,5, Metamyelo. 2, Neutro. stab. 4, segm. 62,5, Eo. 2,5, Mono. 9,5, Lympho. 19%. 15/200 Normo. Polychromasie, leichte Anisocytose.

27. 1. 1941. Hb. 12,3 g, Er. 3 490 000, Leuko. 8050. Neutro. stab. 2,5, segm. 46, Eo. 1, Baso. 0,5, Mono. 3,5, Lympho. 46,5%.

WaR. (Blut der Mutter): negativ.

*Epikrise:* Weibliche Frühgeburt wird ohne wesentliche Störung bis zum Alter von 2½ Monaten aufgezogen. Ausgehend von einem Husten, entwickelt sich innerhalb von drei Wochen, während deren der Husten wieder schwindet, ein zunehmend schweres pneumonisches Krankheitsbild, charakterisiert durch starke Atemnot, dem das Kind trotz aller therapeutischer Versuche erliegt. Inadäquater physikalischer und röntgenologischer Befund.

Sektion: Interstitielle, nicht luetische, plasmacelluläre Pneumonie.

*Fall 2.* B. Margrit.

Weibliche Frühgeburt (1. Zwilling), geboren 11. 11. 1940, 2200 g schwer, wird am 21. 11. 1940 wegen Hypogalaktie der Mutter in die Klinik gebracht. In der Folge ordentliches Gedeihen unter Frauen- und Buttermilch.

26. 1. 1941. Husten, schleimige Stühle.

3. 2. Blasses dystrophisches Aussehen, fahlgraues Gesicht, Schnupfen; Husten seltener geworden.

14. 2. Schlechtes Aussehen, trinkt schlecht, Schnupfen.

18. 2. Subfebrile Temperaturen. Atmung stoßend, frequent, epigastrische Einziehungen. Lungenbefund: leichte Schallverkürzung über beiden Lungen. Atemgeräusch verkürzt mit bronchialem Beiklang, vorn oben beiderseits spärliche, mittelblasige feuchte Rhonchi.

Seit 14. 2. Abflachung der Gewichtskurve.

20. 2. Schlechter Allgemeinzustand. Aeußerst dyspnoisch, ringt nach Atem, Cyanose, dyspeptische Stühle.

22. 2. Tod nach zunehmender Atemnot durch Ersticken.

Sektion ergibt makroskopisch und mikroskopisch den Befund der interstitiellen plasmacellulären Pneumonie.

*Untersuchungen:* Rö. Thoraxaufnahme: 3. 2. Dichte mediale Spitzenverschattung rechts. Rippenenden erscheinen etwas aufgetrieben. (Aufnahme der Hand und Calcium-Phosphor-Werte im Blut lassen aber eine floride Rachitis ausschließen.)

18. 2. Beide Lungenfelder ausgedehnt getrübt.

Blutbilder: 28. 11. 1940. Leuko. 12 600, Neutro. 38,5, Eo. 4,5, Mono. 7, Lympho. 50%. Anisocytose.

19. 2. 1941. Leuko. 18 850, Neutro. stab. 1,5, segm. 60, Eo. 1, Baso. 0,5, Mono. 5,5, Lympho. 31,5%.

W. R. (Blut): negativ.

*Epikrise:* Eineiiges Zwillingskind von 2200 g Gewicht (Frühgeburt) wird zur Aufzucht ins Kinderspital gebracht. Erste 10 Wochen ordentliches Gedeihen. Interkurrente Dyspepsie während 14 Tagen wird gut überstanden.

Nach zehn Wochen Husten und Schnupfen, trotzdem Gewichtsanstieg. Kein Fieber. Erste Röntgenaufnahme zeigt mediale Spitzenverschattung rechts. Verdacht auf eine Rachitis bestätigt sich nicht. Vier Tage vor dem Tode zeigt das Röntgenbild eine schwere doppelseitige pneumonische Infiltration

mit relativ geringem physikalischem Befund. Tod in furchtbarer Atemnot. Sektionsdiagnose: Plasmacelluläre interstitielle Pneumonie.

*Fall 3.* H. Elisabeth.

Weibliche Frühgeburt, geboren 17. 1. 1941, Geburtsgewicht 1500 g. Nach anfänglichen Atembeschwerden wird das Geburtsgewicht nach vier Wochen wieder erreicht. Normale Entwicklung, leichte interkurrente Anaemie.

27. 3. Atmung beim Trinken erschwert, leicht dyspeptische Stühle. Auch beim Schreien leichte Atemnot mit Cyanose.

10. 4. Kind sieht schlecht aus, trinkt mühsam. Zeitweilig cyanotische Verfärbung um Mund und Nase. Erschwerte Atmung vom Typus *Cheyne-Stokes*. Physikalischer Lungenbefund: links hinten unten Knisterrasseln.

12. 4. Allgemeinzustand verschlechtert sich immer mehr. Cyanose, Nasenflügelatmen. Stoßende Atmung. Kein physikalischer Lungenbefund zu erheben.

15. 4. Lungenbefund: rechts oben vorne Dämpfung, unbestimmtes verschärftes Atemgeräusch, keine Rhonchi.

17. 4. Aeußerste Blässe mit Cyanose um Mund, Nase, an Händen und Füßen. Schnappende Atmung. Trinkt nicht mehr spontan. Lungenbefund: beidseits feinblasige feuchte Rhnochi, Trachealrasseln. Exitus letalis. Kein Gewichtsverlust in den letzten Tagen.

Sektionsdiagnose: Plasmacelluläre interstitielle Pneumonie.

*Untersuchungen:* Rö. Thoraxaufnahmen: 7. 4. Beide Lungenfelder fleckig getrübt.

15. 4. Herz und Mediastinum auffallend nach rechts verlagert. Beide Lungenfelder getrübt.

Blutbilder: 20. 1. Hb. 20,15 g, Er. 4 260 000, Leuko. 14 800, Metamyelo 0,5, Neutro. stab. 4, segm. 63, Eo. 1, Mono. 7, Lympho. 24,5%. Polychromasie, leichte Anisocytose. Normo. 11/200.

10. 4. Leuko. 17 500, Neutro. stab. 1, segm. 48, Eo. 6, Mono. 8, Lympho. 37%. Anisocytose und Polychromasie.

*Epikrise:* Frühgeburt von 1500 g Geburtsgewicht entwickelt sich ziemlich gut bis zum Ende des dritten Lebensmonates. Es tritt das Bild der plasmacellulären interstitiellen Pneumonie auf mit Tod unter Ersticken. Drei Wochen vorher dyspeptische Stühle mit Atemnot beim Trinken. Röntgenaufnahme zeigt zwei Tage vor dem Tode getrübte Lungenfelder. Geringer physikalischer Lungenbefund, Dämpfung rechts oben. Nebenbefunde: Weichschädel, Anaemie. Sektion bestätigt die Diagnose.

*Fall 4.* V. Lotti-Erika.

Weibliche Frühgeburt, geboren 26. 2. 1941, Geburtsgewicht 2350 g, wird wegen Agalaktie der Mutter eingewiesen. Entwickelt sich in der Folgezeit mit Frauenmilch ordentlich. Nach 5 Wochen langsames Umsetzen auf Buttermilch, was gut vertragen wird. Stetige Gewichtszunahme. 13., 15., 18., 26. 4. leichte subfebrile Zacken, für die kein Befund erhoben werden kann.

4. 5. Anfälle von leichter Atemnot, livides Aussehen. Kein physikalischer Herz- und Lungenbefund.

7. 5. Anfallsweise Suffokationszustände mit Cyanose von Gesicht und Händen; Schaum vor dem Mund, Augenverdrehen, epigastrische Einziehungen. Lungenbefund: rechts unten hinten feinblasige, unbeständige Rhonchi,

über beiden unteren Lungenpartien gemischtes, etwas verschärftes Atemgeräusch. Gewichtskurve bleibt flach.

9. 5. Wiederholte Anfälle von Atemnot, mit mühsam stoßender Atmung. Cyanose, Schaum vor dem Mund, motorische Unruhe; Stühle dünn und schleimig.

10. 5. Fieberzacke (37,8°). Stark aufgetriebenes Abdomen.

12. 5. Erneute Fieberzacke, Umsetzen auf Frauenmilch.

15. 5. Dreistündiger Suffokationsanfall mit äußerst angestrengter Atmung, motorische Unruhe, Cyanose, Steifigkeit, Schaum vor dem Mund. Ueber beiden Lungen gegen unten zunehmend scharfes, aber abgeschwächtes, fast bronchiales Atemgeräusch mit unbestimmtem Knisterrasseln. Exitus letalis.

Sektion: Plasmacelluläre interstitielle Pneumonie.

Untersuchungen: Rö. Thoraxaufnahmen: 5. 5. Gefäßband erscheint etwas breit. Geringe paracardiale fleckige Trübung.

Blutbilder: 3. 3. Hb. 19,2 g, Er. 5 260 000, Leuko. 6650. Neutro. stab. 3, segm. 48,5, Eo. 7, Mono. 16, Lympho. 25,5%. Leichte Polychromasie.

6. 5. Leuko. 10 350. Neutro. segm. 52, Eo. 0,5, Mono. 2,5, Lympho. 45%. WaR.: negativ.

Mikrosenkung: 7. 5. 6/16/24.

Tuberkulinproben negativ.

Blutkultur: 14. 5. *Gram*-positive Kokken, von Proteusbazillen überwuchert. Wegen schlechten Allgemeinzustandes kann zu einer zweiten Einsendung keine Blutentnahme mehr gemacht werden.

*Epikrise:* Weibliche Frühgeburt wird wegen Agalaktie der Mutter eingewiesen. Nach Umsetzen auf Buttermilch nach fünf Wochen Zustände von Mattigkeit, Cyanose und Atemnot. Herz und Lungen vorerst o. B. In den letzten 10 Lebenstagen rasch zunehmendes pneumonisches Bild mit Erstickungsanfällen, Flachbleiben der Gewichtskurve, dyspeptischen Stühlen und subfebrilen Temperaturzacken. Geringer röntgenologischer und physikalischer Befund. Tuberkulinproben und WaR. negativ, Mikrosenkung leicht erhöht. Exitus letalis in Erstickung. Sektionsdiagnose: Plasmacelluläre interstitielle Pneumonie.

*Fall 5.* G. Margrit.

Weibliche Frühgeburt von 1200 g Geburtsgewicht, geboren 25. 2. 1941, wird in die Klinik aufgenommen.

7. 3. Trinkt mühsam, wird leicht cyanotisch. Nach 24 Tagen Geburtsgewicht erreicht. In der Folge ordentliche Gewichtszunahme.

24. 4. Schlecht heilende Hautulceration am Gefäß, zahlreiche dünne Stühle.

29. 4. Schlechtes Aussehen, leichte Anaemie.

3. 5. Lungenbefund: Hinten unten beidseits unbeständiges Knisterrasseln. Atmung frequent, mit epigastrischen Einziehungen. Dyspepsie.

7. 5. Atmung nach geringen Anstrengungen sehr frequent. Allgemeinzustand unverändert, Kind wenig lebhaft.

9. 5. Atmung rasch, stoßend. Lungenbefund: Links hinten unten paravertebral verschärftes vesiculo-bronchiales Atemgeräusch, keine Dämpfung.

19. 5. In den letzten Tagen einige subfebrile Fieberzacken. Dyspepsie in Abheilung. Gewichtskurve in langsamem Ansteigen.

21. 5. Wenig Husten. Keine abnormen Dämpfungszonen. Bei tiefer Inspiration Knisterrasseln links unten vorne. Atmung angestrengt, respiratorische Einziehungen.

23. 5. Allgemeinzustand besser. Dyspepsie geheilt. Gewicht steigt weiter an.

3. 6. Gutes Aussehen.

In der Folge entwickelt sich eine Pyodermie am behaarten Kopf, die zur Heilung gebracht werden kann.

20. 8. Austritt in gutem Allgemeinzustand. Status, insbesondere Lungen, ohne Befund.

*Untersuchungen:* Rö. Thoraxaufnahmen: 3. 5. Geringe streifig-fleckige Trübung der beiden obern Lungenfelder.

31. 5. Die beiden obern Lungenfelder haben sich bis auf geringe Residuen aufgehellt.

Blutbilder: 26. 2. Hb. 20,5 g, Er. 5 840 000, Leuko. 21 600. Metamyelo. 1, Neutro. stab. 7, segm. 79, Baso. 1, Mono. 4, Lympho. 8%. Normo. 160/200. Anisocytose und Polychromasie.

7. 5. Leuko. 13 400. Neutro. stab. 0,5, segm. 43,5, Eo. 5,5, Mono. 2. Lympho. 48, Plasma. 0,5%. Starke Anisocytose und Polychromasie.

3. 6. Leuko. 12 950. Neutro. stab. 2,5, segm. 51,5, Eo. 4, Mono. 5, Lympho. 37%.

WaR.: negativ.

Mikrosenkung: 3. 6. 3/12/57.

Tuberkulinproben negativ.

Blutkultur 14. 5.: Nach fünf Tagen kein Wachstum.

*Epikrise:* 1200 g schwere Frühgeburt entwickelt sich nur langsam. Im Alter von 2½ Monaten wird das Kind bei ganz geringen Anstrengungen dyspnoisch und cyanotisch. Das Röntgenbild zeigt fleckig-streifige, wenig intensive Verschattung der oberen Lungenfelder. Kein Fieber, keine beschleunigte Senkung, ordentlicher Appetit trotz Bestehens einer geringen Dyspepsie geringe Leukocytose. Allmähliche Besserung und Verschwinden der pulmonalen Erscheinungen. Vollkommene Heilung und gute Entwicklung, nachdem eine Pyodermie abgeheilt ist.

*Fall 6.* N. Joggeli.

1800 g schwere männliche Frühgeburt, geboren 24. 2. 1941, wird wegen Hypogalaktie der Mutter zur Aufzucht ins Kinderspital gebracht. Bei der Aufnahme wird eine Katarakta congenita festgestellt, sonst ist kein abnormer Befund zu erheben. Außer einer leichten Anämie zeigt die Entwicklung des Kindes bis zum dritten Monat keine Störung.

15 5. Bei kleinen Anstrengungen atmet das Kind angestrengter und frequenter, sieht matt aus. Es ist kein abnormer Lungenbefund zu erheben.

19. 5. Schlechter Allgemeinzustand. Atmung beschleunigt. Epigastrische Einziehungen. Beim Trinken livide Verfärbung. Gewichtskurve bleibt flach. Bluttransfusion kann wegen hochgradiger Atemnot mit Kollaps nicht ausgeführt werden. Lungenbefund physikalisch o. B.

22. 5. Fieberzacke (einzige im ganzen Verlauf, 38,5°). Beim Trinken immer sehr cyanotisch. Atmung stoßend mit epigastrischen Einziehungen.

26. 5. Lungen physikalisch o. B. Allgemeinzustand etwas besser.

3. 6. Zustand bessert sich zusehends. Atmung ordentlich. Epigastrische Einziehungen nur noch angedeutet. Lungen physikalisch o. B. Guter Allgemeinzustand, Gewichtsanstieg.

27. 6. Austritt. Lungenprozeß vollständig abgeheilt; Status, außer Katarakta congenita totalis beidseits, o. B.

Untersuchungen: Rö. Thoraxaufnahmen: 17. 5. Beide Lungenfelder leicht fleckig getrübt.

31. 5. Ausgedehnt wolkig-fleckige Verschattung des rechten Lungenfeldes. Geringe fleckige Zeichnung im linken Hilusbereich. Herz kugelförmig, etwas vergrößert, Gefäßband sagittal gestellt?

Blutbilder: 12. 3. Hb. 16,8 g, Er. 4 360 000, Leuko. 9500. Neutro. stab. 2,5, segm, 69, Eo. 5, Mono. 8, Lympho. 15,5%. Leichte Anisocytose und Polychromasie.

20. 5. Leuko. 11 150, Neutro. stab. 3, segm. 42,5, Mono. 8, Lympho. 46,5%. Anisocytose und Polychromasie, Neutro. teilweise grob-grau.

4. 6. Hb 15,7 g, Er. 4 120 000, Leuko 7100. Neutro stab. 1, segm. 4,0, Eo. 6, Mono. 7,5, Lympho. 45,5%.

WaR.: negativ.

Mikrosesenkung: 3. 6. 12/30/103.

Tuberkulinproben negativ.

Blutkultur: 6. 6. Heubazillen (accidentelle Verunreinigung).

*Epikrise:* Männliche Frühgeburt entwickelt sich gut bis zum dritten Monat. Ohne vorausgegangenen Infekt kommt es zu einem schweren pneumonischen Krankheitsbild, wobei kein physikalischer Befund zu erheben ist. Das Röntgenbild zeigt geringe diffuse Verschattungen. Heilung in drei Wochen, mit totalem Schwinden der Symptome und guter Entwicklung. Nebenbefund: Katarakta congenita.

*Fall* 7. M. Anneliese.

Weibliche Frühgeburt, geboren 30. 4. 1941 mit 2000 g Geburtsgewicht, wird zur Aufzucht eingewiesen. (Schwere Schwangerschaftsnephropathie der Mutter.) Befriedigende Entwicklung bis zum dritten Monat.

7. 7. Leichte Dyspepsie. Hustet ab und zu.

19. 7. Atemnot beim Trinken. Lungenbefund: Perkussion o. B. Auskultation: Scharfes lautes vesikuläres Atemgeräusch. Seit 14. 7. Abfall und Flachbleiben der Gewichtskurve.

21. 7. Gehetzte Atmung, Atemnot verstärkt sich. Kann fast nicht mehr trinken. Mund mit zähem Schleim gefüllt.

22. 7. Große rasche Atmung; schnappt nach Luft, epigastrische Einziehungen bei jedem Atemzug. Verschärftes Vesikuläratmen. Paravertebral Knistern. Kein Husten mehr. Schlechter Allgemeinzustand. Senfwickel wird gut ertragen und mildert die Atemnot. Nur wenige subfebrile Fieberzacken in den letzten Tagen. Gewichtskurve bleibt flach.

25. 7. Zustand bessert sich, aber immer noch Atemnot bei kleinen Anstrengungen, wie Trinken und Wickeln; dyspeptische Stühle.

29. 7. Zustand zusehends besser.

4. 8. Kind geheilt. Ruhige Atmung, schreit kräftig. Ansteigen der Gewichtskurve.

5. 9. Austrittsstatus o. B.

Untersuchungen: Rö. Thoraxaufnahmen: 21. 7. Feinfleckige Verschattung beider Lungen.

29. 7. Lungenfelder noch etwas diffus getrübt, aber heller als am 21. 7. Blutbilder: 2. 5. Hb. 21,4 g, Er. 4 520 000, Leuko. 4600. Neutro. stab. 1, segm. 75, Eo. 3,5, Mono. 6,5, Lympho. 14%. Anisocytose und Polychromasie, Neutro. grob-grau.

21. 7. Hb. 12 g, Er. 3 060 000, Leuko. 20 850. Neutro. stab. 16, segm. 58,5, Baso. 0,5, Mono. 4,5, Lympho. 20,5%. Neutro. toxisch grau, Anisocytose und Polychromasie.

31. 7. Hb. 13,6 g, Er. 4 020 000, Leuko. 7500. Neutro. stab. 2, segm. 55, Eo. 8,5, Baso. 0,5, Mono. 5, Lympho. 28, Plasma. 1%. Neutro. teilweise grob granuliert.

18. 8. Leuko. 8200. Neutro. segm. 34, Eo. 7, Baso. 2,5, Mono. 7, Lympho. 49,5%.

*Epikrise:* Weibliche Frühgeburt entwickelt sich bis zum dritten Monat normal. Aus anfänglicher Atemnot entsteht ein schweres Krankheitsbild mit hochgradiger, bedrohlicher Atemnot. Kein Fieber. Geringer Lungenbefund, röntgenologisch feinfleckige Verschattung beider Lungen. Heilung innert drei Wochen, nachher Gewichtszunahme und gute Entwicklung.

*Fall 8.* B. Barbara.

Weibliche Frühgeburt, geboren 29. 4. 1941, von 1910 g Gewicht, wird wegen Ernährungsschwierigkeiten eingewiesen. Sie wird nach eineinhalb Monaten in recht gutem Zustande entlassen. Befund beim Austritt: Anämie, systolisches Herzgeräusch.

29. 7. Wiedereintritt. Seit neun Tagen Mühe beim Trinken und häufiges Brechen nach den Mahlzeiten. Stöhnen nach dem Trinken. Kein Husten, kein Schnupfen. Status: Schwer kranker Säugling, unruhig, Schleim im Munde, Brechbewegungen. Rasche Atmung. Lungenbefund: keine Dämpfung, scharfes Versikuläratmen, keine Rhonchi. Sonst o. B. Kein Fieber.

1. 8. Schlechter Allgemeinzustand, atmet mühsam. Es besteht eine Dyspepsie.

3. 8. Paravertebral scharfes Vesikuläratmen. Vereinzelte Giemen und scharfe Rhonchi.

14. 8. Dyspepsie geheilt. Seit 5. 8. Absinken und Flachbleiben der Gewichtskurve.

19. 8. Kind erholt sich zusehends. Gewichtsanstieg, trinkt wieder an der Brust der Mutter.

23. 8. Austritt in gutem Allgemeinzustand, normaler Lungenbefund.

Untersuchungen: Rö. Thoraxaufnahmen: 29. 7. Große geblähte Lungen, vom Hilus ausgehend diffuse Verschattung beider Lungenfelder.

5. 8. Diffuse intensivere Verschattung als am 29. 7.

14. 8. Aufhellung der Verschattung.

Blutbilder: 29. 7. Hb. 12,1 g, Er. 4 210 000, Leuko. 11 300. Neutro. stab. 1,5, segm. 43, Baso. 0,5, Mono. 5, Lympho. 50%. Polychromasie und Anisocytose.

8. 8. Leuko. 12 700. Myelo. halbreif 0,5, reif 1,5, Metamyelo. 0,5, Neutro. stab. 4, segm. 21,5, Eo. 3,5, Baso. 0,5, Mono. 9, Lympho. 58 Plasma. 1%. Neutro grob-grau. Anisocytose und leichte Polychromasie.

14. 8. Leuko. 12 100. Neutro. stab. 1, segm. 38,5, Eo. 3,5, Baso. 1, Mono. 4, Lympho. 52%. Anisocytose, massenhaft *Gumprecht*sche Schollen.

*Epikrise:* Kleine weibliche Frühgeburt, die nur mit Mühe trinken kann, zeigt nach fünf Wochen Anämie und systolisches Herzgeräusch und wird nach sechseinhalb Wochen in ziemlich gutem Zustande entlassen. Wiedereintritt nach einem Monat. Anamnestisch kein Infekt der oberen Luftwege bekannt. Wegen Fieberfreiheit, geringem physikalischem Befund und dem typischen Röntgenbild wird eine interstitielle plasmacelluläre Pneumonie angenommen. Nach rascher Heilung Austritt in gutem Allgemein- und Ernährungszustand.

## II. Das klinische Bild.

Im Stadium des vollentwickelten Bildes imponiert die hochgradige Atemnot, die sich bis zu bedrohlicher Form steigern kann, als hauptsächlichstes Symptom. Das Kind ringt nach Luft und ist stark cyanotisch. Zuweilen beobachtet man motorische Unruhe (Fall 4 und 8) oder Brechbewegungen (Fall 8). Die Atmung ist stoßend mit epigastrischen Einziehungen und Nasenflügelatmen. Der Tod erfolgt unter Ersticken in furchtbarer Atemnot, die therapeutisch unbeeinflußbar bleibt.

Die *Lungenbefunde* sind charakterisiert durch ihre Geringfügigkeit.

*Perkussion:* Der Klopfschall wird manchmal etwas verkürzt gefunden (Fall 2), doch in den meisten Fällen zeigt sich keine nennenswerte Veränderung. Dämpfungen findet man nur selten. Die von *Nitschke* hervorgehobene Dämpfungszone über dem rechten Oberlappen konnten wir in einem Falle beobachten (Fall 3).

*Auskultation:* So uneinheitlich die Befunde sich auch zeigen, so kann doch fast in allen Fällen im Verlauf der Krankheit das feine Knistern wahrgenommen werden, dem von *Nitschke* für die schwerere Form der interstitiellen Pneumonie pathognomonische Bedeutung beigemessen und das vom genannten Autor als Entfaltungsknistern von komprimierten Alveolen gedeutet wird (Fall 3, 4, 5 und 7).

Das Atemgeräusch ist meist vesikulär, unbestimmt verschärft (Fall 2, 3, 4, 5 und 7) und kann im weiteren Verlauf der Krankheit bronchialen Charakter annehmen (Fall 4 und 5). Insbesondere paravertebral kann die Geräuschveränderung auch dann gehört werden, wenn die auskultatorischen Befunde sonst gering sind. Daß der Lungenprozeß auch ohne auskultatorisch wahrnehmbare Zeichen verlaufen kann, zeigt Fall 6. Wenn auch das

Fehlen bronchitischer und pleuritischer Symptome für die Diagnose der interstitiellen Pneumonie geradezu als diagnostisches Merkmal verwendet werden kann, wie *Nitschke* betont, so konnten wir bei den verschiedenen Verläufen doch Rhonchi finden, meist fein- bis mittelblasig, ganz unregelmäßig lokalisiert und immer an umschriebener Stelle; es darf somit keine ausgesprochene Bronchitis angenommen werden, was sich auch pathologisch-anatomisch durchaus bestätigt, hingegen scheinen sich doch in manchen Fällen an umschriebenen Stellen hier und dort bronchitische Prozesse in geringer Ausdehnung abzuspielen.

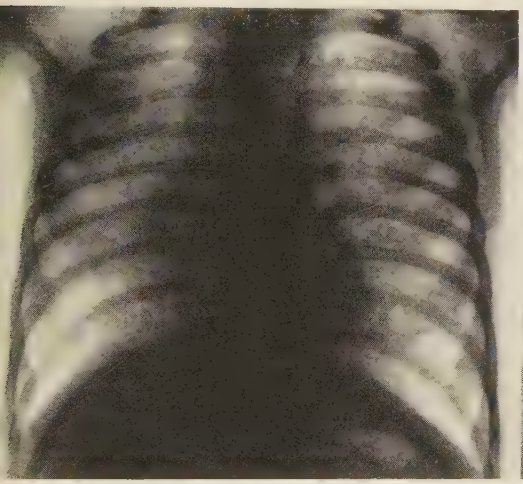

*Abb. 1.*
Fall 8, 5. 8. 1941.

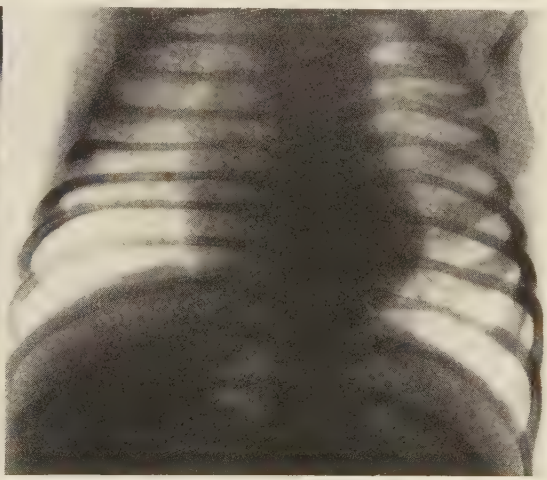

*Abb. 2.*
Fall 4, 5. 5. 1941.

Das *Röntgenbild* zeigt in schweren Fällen eine doppelseitige Verschattung, die oft so zart ist, daß sie nur auf weichen Aufnahmen deutlich hervortritt. Die Verschattungen sind streifig-wolkig, auch fleckig und scheinen von den parahilären Gebieten auszugehen, da sie dort am dichtesten und von Anfang an beobachtet werden (siehe Abb. 1 und 2).

Das *Blutbild* ergibt eine mehr oder minder ausgeprägte Linksverschiebung bei inkonstanter neutrophiler Leukocytose *Eine Vermehrung der Plasmazellen liegt nicht vor.* Das gelegentliche Auftreten von Normoblasten entspricht der Tatsache, daß es sich um Frühgeburten handelt. Die Senkung ist meist nur wenig oder gar nicht beeinflußt.

### III. Beginn und Verlauf der interstitiellen plasmacellulären Pneumonie.

Wie oben schon erwähnt, handelt es sich in unserem Material bei den erkrankten Kindern ausschließlich um Frühgeburten, die bei der Aufnahme in die Klinik keine Veränderung des Respirationstraktus zeigten, sondern wegen anderer Ursache in klinische Behandlung genommen wurden. Nach anfänglichem Gedeihen entwickelte sich bei den Säuglingen nach und nach das schwere Krankheitsbild. Vom Zeitpunkt der Geburt an gerechnet, war es in der Mehrzahl der Fälle um die 11.—13. Woche voll entwickelt, was immerhin auffallend ist (siehe Kurve).

Schon *Benecke* und *Raspe* hatten auf diese Tatsache aufmerksam gemacht, und für sie hängt das Auftreten der interstitiellen Pneumonie möglicherweise mit der Aenderung des Albumin-Globulin-Quotienten, bei der die embryonale Hyperalbuminose schwindet, zusammen. Belege für diese Theorie stehen allerdings aus.

Der Beginn ist schleichend und so symptomarm, daß die Krankheit oft nicht erkannt wird. Oft, aber nicht immer, steht ein Infekt der oberen Luftwege am Anfang der Erkrankung (Fall 1, 2 u. 7), in anderen Fällen eine Dyspepsie (Fall 3), subfebrile Fieberzacken, für die keine Erklärung gefunden werden kann (Fall 4), oder erschwerte Atmung bei geringen Anstrengungen (Fall 6), die sich auch beim Trinken zuerst äußern kann (Fall 5). Die Initialsymptome sind somit sehr verschiedenartig, so daß *dem Infekt der obern Luftwege nicht die Hauptbedeutung zugemessen werden kann, wie dies Nitschke fordert.*

Das Röntgenbild zeigt im Anfang parahiläre Verschattung, immer beidseitig, die sehr zart ist und sich mit Fortschreiten des Prozesses feinfleckig oder streifig-wolkig über beide Lungen ziemlich gleichmäßig ausdehnt.

Die klinischen Untersuchungen ergeben im ganzen ein sehr uneinheitliches Bild.

Das Fieber ist unerheblich. Meist beobachtet man nur wenige subfebrile Zacken. Temperatursteigerung über 38° kam nur einmal zur Beobachtung (Fall 6).

Die Mikrosenkung (in drei Fällen ausgeführt) ergab nur bei Fall 6 eine Erhöhung der Sedimentationsgeschwindigkeit von über 10 mm in der ersten Stunde.

Die Tuberkulinproben waren, wo angelegt, stets negativ, ebensowenig konnten aus den Ergebnissen von Blutkulturen irgendwelche Schlüsse gezogen werden.

Im ganzen lassen die Ergebnisse der Laboratoriumsuntersuchungen im Stich, und man kommt mit *Nitschke* zum Schluß, daß es sich hier um einen auf die Lungen lokalisierten Prozeß handelt, der am übrigen Körper wenig Veränderungen hervorruft und der am besten durch das Röntgenbild, in weit geringerem Maße durch die physikalischen Untersuchungsmethoden erfaßt werden kann (Knistern), wobei während des Verlaufes die sich langsam verstärkende Atemnot klinisch das augenfälligste Symptom darstellt.

Auffallend und regelmäßig ist die Beeinflussung der Gewichtskurve, die stets während der Krankheit eine Abflachung erfährt, ohne daß jedoch hochgradige Gewichtsverluste eintreten. Häufig besteht gleichzeitig eine Dyspepsie. Das Wiederansteigen der Gewichtskurve ist prognostisch ein günstiges Zeichen und zeigt den Beginn der Heilung an.

Wie die untenstehende Tabelle zeigt, werden von der interstitiellen plasmacellulären Pneumonie vorwiegend Mädchen befallen. Wenn unter 32 aus der Literatur zusammengestellten Fällen 23mal Mädchen und nur 9mal Knaben erkrankten, so kann das kein Zufall sein. Die Ansicht von Prof. *Freudenberg* hierüber geht dahin, daß er hier eine Bestätigung der Erfahrungstatsache sieht, daß die Knaben vom weiblichen Pflegepersonal mit größerer Sorgfalt und mehr Aufmerksamkeit gepflegt werden als die Mädchen.

*Geschlechtsverhältnis der erkrankten Fälle:*

| Autor | Knaben | Mädchen | Total |
|---|---|---|---|
| *Ammich* | 3 | 11 | 14 |
| *Benecke* | 5 | 5 | 10 |
| *Nitschke* | Keine Angabe über Geschlecht | | |
| *Raspe* | Keine Angabe über Geschlecht | | |
| *Rößle* | Keine Angabe über Geschlecht | | |
| Fälle der Basler Kinderklinik einschl. der von *Roulet* beschriebenen | 1 | 7 | 8 |
| Total | 9 | 23 | 32 |

Es ist schwierig, über die Dauer dieser Pneumonieform Aussagen zu machen, da der Beginn wegen Mangel an Symptomen kaum nachgewiesen werden kann, wenn man nicht periodische Röntgenuntersuchungen ganzer Spitalabteilungen vornehmen will. Immerhin kann man auf Grund der vorliegenden Krankengeschichten annehmen, daß sich der ganze Prozeß etwa in einem Zeitraume von 1—2 Monaten abspielt.

## IV. Zur Frage der Aetiologie.

Die Ursache dieser eigenartigen Lungenerkrankung konnte bis jetzt nicht geklärt werden. *Roulet* hat in seiner Arbeit die beiden Ansichten, die sich bis heute gegenüberstanden, dargelegt. Einerseits die Theorie *Feyrters* (Plasmocytose eines Organes), anderseits die Ansicht *Nitschkes* und *Raspes*, die hier eine Infektion oder die Folge einer solchen annehmen wollen mit unbekanntem Erreger, da alle bakteriologischen Untersuchungen keine Schlüsse zu ziehen erlauben und da auch keine toxischen Symptome zur Beobachtung kommen. Vor allem stellen diese auf das Vorhandensein eines Infektes der Luftwege ab, aus dem sich im Anschluß die interstitielle Pneumonie entwickeln soll.

«Zweifellos sind diese vorausgehenden Infekte der obern und tiefen Luftwege auslösend für die anschließende Entwicklung der interstitiellen Pneumonie.» *(Nitschke.)*

Aus den vorliegenden Berichten über acht Fälle kann entnommen werden, daß in der hiesigen Klinik Schnupfen oder ein Husten nur dreimal beobachtet wurde, bei allen übrigen stehen andere Erscheinungen am Beginn der Erkrankung, wobei sich allerdings auch kein einheitliches Symptom abzeichnet.

Für eine Infektion scheint die Tatsache zu sprechen, daß die Krankheit geradezu endemisch in Frühgeburtenzimmern auftreten kann, wie *Nietschke* berichtet, und trotz aller Vorsichtsmaßnahmen nicht einzudämmen ist, so daß man sich zunächst des Eindrucks eines hochkontagiösen Agens nicht erwehren kann. Es wird später auf diese Erscheinung, die auch an der hiesigen Klinik beobachtet wurde, noch zurückzukommen sein.

Auf Grund der histologischen Untersuchung der Lungen gelangt *Roulet* zu der Vermutung, daß es sich hier um protrahierte kleine Aspirationen von Milch handeln könne, da das mikroskopische Bild einer Aspirationspneumonie stark ähnlich sieht. Die Verbreiterung des interstitiellen Gewebes und seine

dichte Infiltration mit Plasmazellen können nach der Ansicht des erwähnten Autors als Ausdruck einer resorptiven Leistung der Lunge gedeutet werden, wobei das aspirierte und nachher resorbierte Material aus Eiweiß und Fett bestehen würde, wie z. B. Milch, da ja auch die engen Beziehungen der Plasmazellen zum Eiweißabbau bekannt sind.

Man würde sich also die interstitielle plasmacelluläre Pneumonie der Frühgeburten als Reaktion auf protrahierte kleine Aspirationen von Milch vorzustellen haben. Neuerdings ist über eine Krankheit berichtet worden, bei der mutatis mutandis ähnliche Vorgänge eine Rolle spielen, die Lipoidpneumonie. Sie kommt zustande durch chronische Aspiration von fetthaltigen oder fettähnlichen Substanzen. Sie entwickelt sich z. B. nach längerem Gebrauche von Präparaten, die Paraffinum liquidum enthalten, wie sie in der Rhinologie häufig gebraucht werden, wobei das Paraffinöl, insbesondere bei durch chronische Krankheiten geschwächten Personen, in die Lunge gelangen kann. Auch hier antwortet das interstitielle Gewebe der Lunge nach gewisser Zeit mit fibröser Proliferation, und es liegt die Annahme nahe, daß die interstitielle Gewebsvermehrung als Ausdruck eines Resorptionsversuches der Lunge zu deuten ist. Somit tritt, wie das auch für die interstitielle plasmacelluläre Pneumonie des Säuglings anzunehmen ist, die Schädigung infolge protrahierten und kleinen Aspirationen nicht akut-massiv, sondern erst nach längerm Intervall ganz in Erscheinung (siehe Abb. 3). Es spricht ganz in diesem Sinne, daß besonders Frühgeburten befallen sind, die ja sehr häufig schwer zu füttern sind.

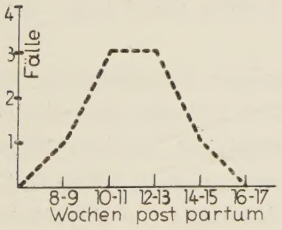


*Abb. 3* zeigt den Zeitpunkt des Auftretens der interstitiellen plasmacellulären Pneumonie. Das Krankheitsbild ist in den meisten Fällen in der 11. bis 13. Woche post partum voll entwickelt. Die Aufstellung gewinnt, trotz des geringen Zahlenmaterials, dadurch einen Sinn, daß sie den Beobachtungen *Nitschkes*, der eine größere Anzahl von Fällen untersuchte, genau entspricht.

Gegen die infektiös-entzündliche Natur der Erkrankung kann das Fehlen von Fieber und von Hyperleukocytose nicht angeführt werden, da bei frühkindlichen Pneumonien oft ein areaktiver Verlauf beobachtet wird.

Daß natürlich das Vorhandensein eines Infektes der Luft-

wege mit der Atmungs- und Schluckbehinderung, die stets beim jungen Säugling eintritt, für das Entstehen der interstitiellen Pneumonie geradezu prädisponierend wirken kann, liegt auf der Hand. So kann auch aus einer primären Bronchopneumonie sekundär durch die geschilderten Verhältnisse eine interstitielle Pneumonie entstehen.

Unter Würdigung aller hier aufgeführten Tatsachen *muß die interstitielle plasmacelluläre Pneumonie als Pflegeschaden aufgefaßt werden.*

Es bleibt noch eine Beobachtung wiederzugeben, die das «endemische» Auftreten dieser Affektion erklärt. In der hiesigen Klinik wurde gesehen, daß im Tätigkeitsbereich einer gewissen Säuglingspflegerin diese Lungenerkrankung gehäuft vorkam. Sie selbst war absolut gesund, so daß eine infektiöse Schädigung der Säuglinge nicht in Frage kam. Es ist vielmehr anzunehmen, daß durch unsachgemäßes Eingeben der Nahrung, speziell bei irgendwie geschädigten Frühgeburten, Milch in kleinen Mengen und zu wiederholten Malen in die Lungen geraten konnte, was dann zur Bildung der interstitiellen Pneumonie führte. Hiemit könnte auch die von *Nitschke* beschriebene «Endemie» in gewissen Zimmern eine Erklärung finden. Mit der Ablösung dieser Pflegerin verschwanden diese eigentümlichen Pneumonien.

## V. Einige Bemerkungen zur Therapie.

Wenn man die interstitielle Pneumonie als Pflegeschaden auffaßt, so sind damit auch schon die wirksamen prophylaktischen Maßnahmen gegeben, die um so wichtiger sind, als die Prognose und die Therapie von schweren Fällen nicht sehr verheißend sind.

Es ist allerdings zu bemerken, daß solche Lungenprozesse in geringer Ausdehnung oft vorkommen, aber mit den physikalischen Untersuchungsmethoden nicht diagnostiziert werden können, von kurzer Dauer sind und bald vollkommen ohne klinische Erscheinungen ausheilen (siehe bei *Nitschke* die Resultate der periodisch durchgeführten Durchleuchtungen bei Frühgeburten).

Durch Einführen der Kurzwellentherapie konnte *Nitschke* die Hälfte der schweren Fälle, die früher eine ganz ernste Prognose hatten, zur Heilung bringen. Dies wurde auch an der hiesigen Klinik erreicht, obwohl sich die Kurzwellenbehandlung

nicht in allen Fällen ganz durchführen ließ, da sie oft schlecht vertragen wurde. (Verstärkung von Atemnot und Cyanose.) Da das Röntgenbild auf einen pneumonischen Prozeß schließen ließ, dessen Natur vorerst noch nicht zu deuten war, wurde in allen Fällen auch Cibazol gegeben, dessen Wirkung hier jedoch nicht überzeugte. Es kann somit auch ex juvantibus die nicht infektiöse Natur dieser Erkrankung eine Bestätigung erfahren.

## VI. Zusammenfassung.

In der vorliegenden Arbeit werden acht Fälle von plasmacellulärer interstitieller Pneumonie des Säuglingsalters klinisch beschrieben. Alle Fälle betrafen Frühgeburten. Die Resultate der physikalischen, röntgenologischen und auch der andern klinischen Untersuchungsmethoden werden wiedergegeben und mit Ergebnissen aus andern Publikationen über diese Lungenerkrankung verglichen.

Zur Frage der bisher ungeklärten Aetiologie wird in dem Sinne Stellung genommen, daß die interstitielle plasmacelluläre Pneumonie als Pflegeschaden aufgefaßt wird, während eine Infektion nicht für wahrscheinlich gehalten wird. Der Schaden entsteht durch wiederholte kleine Aspirationen von Nahrung infolge schlechter Fütterungstechnik bei schwer zu fütternden Frühgeborenen. Diese Auffassung wird auch durch die Obduktionsbefunde von *Roulet* bestätigt. Ebenso ergibt sich das Geschlechtsverhältnis der Erkrankung aus seiner Natur als Pflegeschaden (siehe Abschnitt III).

Die Kurzwellenbehandlung hat sich bis zu einem gewissen Grade bewährt, während Cibazol versagt hat.

### *Summary.*

Clinical description of eight cases of plasma-cellular interstitial pneumonia in infants. All were premature births. The results of the physical, X-ray and other clinical methods of examination are given and compared with the results from publications concerning this disease of the lungs.

Concerning the hitherto unexplained question of aetiology, the opinion is expressed that interstitial plasma-cellular pneumonia is due to bad technique of feeding, infection is not considered probable. The damage arises through repeated small aspirations of food in consequence of careless feeding technique of prematurely

born children, difficult to feed. This opinion is confirmed by the post mortem status found by *Roulet*. The sex relation of the illness results from its nature as lack of care injury (cf. Section III).

Short wave treatment has proved efficacious to a certain degree, whilst Cibazol has failed.

*Résumé.*

Dans ce travail sont décrits cliniquement 8 cas de pneumonie interstitielle plasmocytaire des nourrissons. Tous les cas concernaient des prématurés. L'auteur rapporte les résultats des investigations physiques, radiologiques et cliniques et les compare avec ceux relatés dans d'autres publications sur cette affection pulmonaire.

Quant à la question de l'étiologie, jusqu'à maintenant obscure, il est d'avis que la pneumonie interstitielle plasmocytaire doit être considérée comme consécutive à des soins défectueux, et qu'une infection doit être tenue pour peu probable. Les lésions proviennent de petites aspirations répétées de nourriture dues à une mauvaise technique chez des enfants difficiles à nourrir. Les autopsies pratiquées par *Roulet* confirment cette opinion, de même que la répartition de l'affection selon le sexe (voir chapitre III).

La thérapeutique par les ondes courtes s'est révélée efficace jusqu'à un certain point, tandis que le cibazol échouait.

*Literatur.*

*Ammich, O.*, Virchows Arch. *302*, 539, 1938. — *Benecke, E.*, Verh. dtsch. path. Ges. *31*, 403, 1938. — *Cannon, P. R.*, J. amer. med. Assoc. *115*, Nr. 25. Ref. in Schw. med. Wschr. *50*, 1564, 1941. — *Freiman, D. G., Hyman, Engelbert*, und *Merrit, W. H.*, Arch. int. med. *66*, 11, 1940. Ref. in Schw. med. Wschr. *50*, 1564, 1941. — *Nitschke, A.*, Ztschr. f. Kinderhk. *62*, 201, 1940. — *Raspe, G.*, Arch. f. Kinderhk. *117*, 145, 1939. — *Rößle, R.*, Verh. dtsch. path. Ges. *23*, 289, 1928. — *Roulet, F.*, Schw. med. Wschr. *43*, 1313, 1941.

---

An dieser Stelle möchte ich es nicht unterlassen, Herrn Prof. Freudenberg für die gütige Ueberlassung des Themas und für seine wertvollen Anregungen meinen aufrichtigen Dank auszusprechen.